



Hvilke meniskskader skal opereres?

KLINISK OVERSIKT

NINA JULLUM KISE

nina.kise@mhh.no

Kne- og skulderseksjonen

Martina Hansens Hospital

Forfatterbidrag: idé, litteratursøk, manusutforming og manusrevisjon.

Nina Jullum Kise er ph.d., spesialist i ortopedisk kirurgi og overlege. Hun forsker på behandlingsalternativer innen behandling av kneartrose.

Forfatteren har fylt ut ICMJE-skjemaet og oppgir ingen interessekonflikter.

STIG HEIR

Kne- og skulderseksjonen

Martina Hansens Hospital

Forfatterbidrag: idé, litteratursøk og manusrevisjon.

Stig Heir er ph.d., spesialist i ortopedisk kirurgi og seksjonsoverlege. Han er veileder og kursholder for leger i spesialisering i ortopedi.

Forfatteren har fylt ut ICMJE-skjemaet og oppgir ingen interessekonflikter.

Degenerative og traumatiske meniskskader må betraktes som to helt forskjellige patologiske tilstander som bør behandles etter helt forskjellige prinsipper. Degenerative rupturer er ledd i artroseutvikling og skal som hovedregel behandles konservativt, mens traumatiske rupturer bør vurderes for kirurgisk behandling for å hindre artroseutvikling. I denne artikkelen gir vi en oversikt over hvilke pasienter som bør henvises raskt til ortoped, og hvilke som bør henvises til fysioterapeut.

Gjennom de siste tiårene har økt tilgang på MR-undersøkelser bidratt til «enklere» knediagnostikk og har til dels erstattet klinisk diagnostisering av meniskskader. I samme periode har moderne teknologi gjort artroskopisk kirurgi mer tilgjengelig. I en periode førte dette til at svært mange pasienter med knesmerter og MR-funn gjennomgikk artroskopisk meniskreseksjon, med varig tap av meniskvev som resultat.

Etter mange år med stigende operasjonsfrekvens kom det et paradigmeskifte i midten av 2010-årene. I Norge ble det i 2013 utført 15 588 meniskinngrep. Tre år senere var antallet inngrep redusert med 42 % (tall fra Norsk pasientregister). Tilsvarende utvikling fant sted i Sverige og Danmark (1). Endringen inntraff etter at randomiserte kontrollerte studier (2–11) og systematiske oversiktsartikler (12–14) ikke viste fordel av kirurgisk behandling inntil fem år

etter artroskopisk meniskreseksjon sammenlignet med treningsterapi eller «narrekirurgi» (placebo). Studiene dannet grunnlaget for nye internasjonale retningslinjer fra European Society of Sports Traumatology, Knee Surgery and Arthroscopy i 2016 (15). Her ble det konkludert med at pasienter med degenerative meniskrupturer bør gjennomgå minst tre måneder med konservativ (ikke-kirurgisk) behandling før man eventuelt opererer (16).

Som følge av dette har pendelen nå svingt over til motsatt ytterpunkt. Vår erfaring tilsier at mange pasienter nå *ikke* blir henvist til vurdering for kirurgisk behandling, og for enkelte pasienter med spesielle typer meniskskader kan uteblitt eller forsinket kirurgisk behandling være svært uheldig.

Denne kliniske oversiktsartikkelen, basert på nyere klinisk forskning og forfatterens egne erfaringer, gir en oppdatering på forskjellige typer meniskskader og behandlingen av disse. Formålet er å beskrive hvor viktig det er å skille mellom degenerative meniskrupturer, som primært ikke skal opereres, og traumatiske rupturer, der forsinket kirurgi kan føre til suboptimale reparasjoner eller at meniskvev må fjernes, hvilket gir økt risiko for artrose.

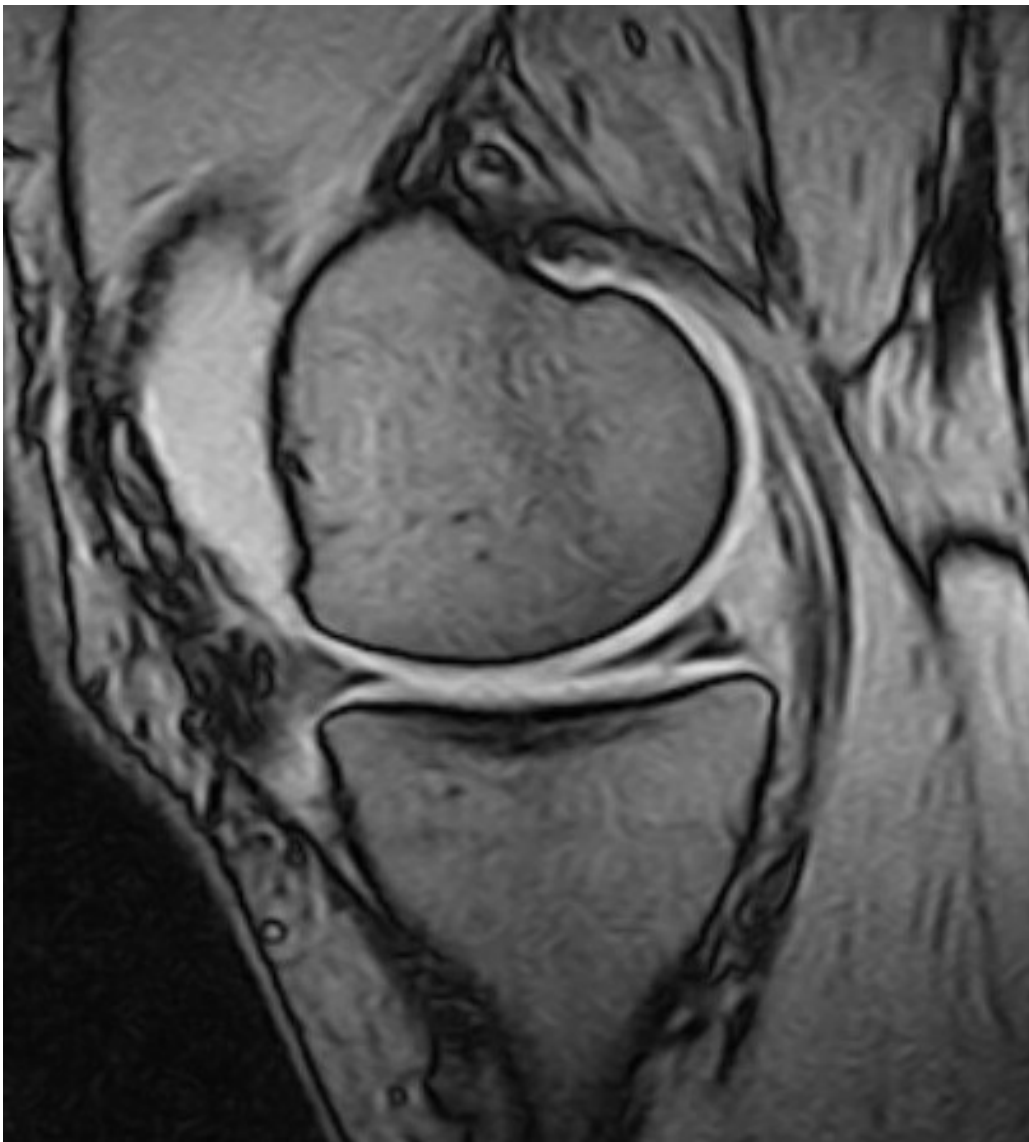Ulike typer meniskskader

Både hos eldre og yngre pasienter gir tap av meniskvev, eventuelt som følge av kirurgisk reseksjon, økt risiko for smerter og dårligere funksjon, bruskdegenerasjon, bruskskader og artrose (17). Jo større tapet av meniskvev er, jo større er risikoen for artrose (17, 18). Ved meniskskader er det derfor viktig å redde og bevare meniskvevet – i den grad det er mulig. Man må skille mellom degenerative og traumatiske meniskskader, da dette må betraktes som to helt forskjellige patologiske tilstander som skal behandles etter helt forskjellige prinsipper. For degenerative meniskskader er strategien å unngå tap (kirurgisk reseksjon) av meniskvev, mens strategien for de traumatiske meniskskadene er tidlig kirurgisk reparasjon, slik at man på den måten kan redde og bevare menisken i størst mulig grad.

DEGENERATIVE MENISKSKADER

Degenerative meniskskader ses hyppigst hos middelaldrende og eldre personer (19). Skadene defineres ofte som atraumatiske og kommer gradvis eller etter det pasienten beskriver som et traume, men som gjerne er et lavenergitraume, f.eks. vridning av kneet, huksitting eller løping etter bussen. Typiske symptomer og funn er smerter i leddlinjen, mekaniske symptomer (hektinger, glippinger), hydrops og positiv kompresjonstest av menisken.

Imidlertid er degenerative meniskrupturer ofte asymptomatiske og kan framstå som tilfeldige funn på MR uten klinisk betydning (20). Rupturene oppstår i degenerert vev med redusert vanninnhold, færre elastiske fibre og økt stivhet, der aksial belastning gir skjærekrefte som river over forbindelser mellom kollagene fibre. Meniskens fasong endres og dens beskyttende funksjon i forhold til leddbrusken blir redusert (21). Rupturene beskrives som komplekse (flere rupturlinjer), horisontale (figur 1) eller flappformede og sitter oftest i bakre del av mediale menisk.

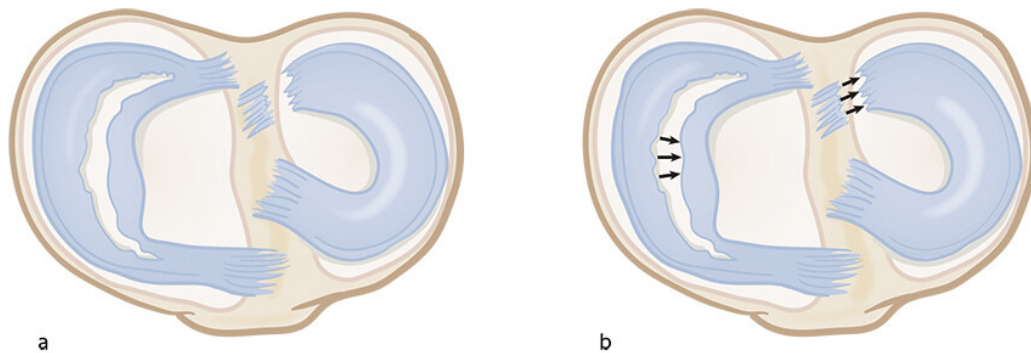


Figur 1 MR kne, sagittalplan, viser degenerativ ruptur i bakhornet av mediale menisk. Foto: Martina Hansens Hospital

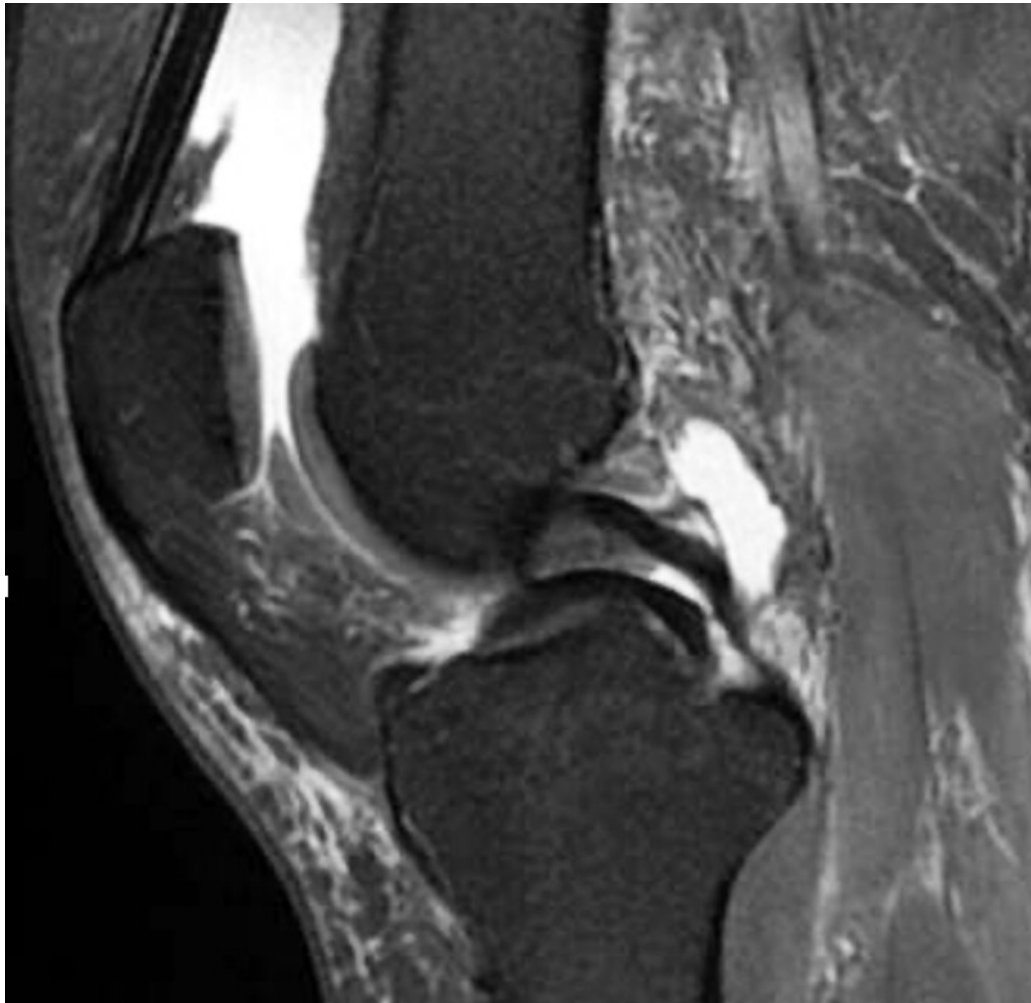
En degenerativ meniskskade må betraktes som det første tegnet på gonartrose (22) og bør behandles deretter, med primært konservative tiltak. Radiologisk utredning av kneplager hos middelaldrende og eldre pasienter bør primært være vanlig røntgen, som er best egnet i artroseutredning, men MR kan være indisert der røntgen ikke viser sikker artrose.

TRAUMATISKE MENISKSKADER

Traumatiske meniskskader ses oftest hos yngre aktive personer og er ofte høyenergiskader, ikke sjelden assosiert med skade av fremre korsbånd (23). Typiske traumatiske rupturer kan være «bøttehankformede» (longitudinelle, vertikale (figur 2, figur 3) og kan ligge innslått mot eminensene), radiale, eller flappformede. Innslåtte bøttehankrupturer kan gi både ekstensjons- og fleksjonsinnskrenkning, og tidlig reponering og sutur er indisert for å hindre skrumpning og destruksjon av meniskvevet.



Figur 2 a) Bøttehankruptur i mediale menisk (venstre) og bakre rotruptur i laterale menisk (høyre). b) «Bøttehanken» i mediale menisk dislokerer sentralt i leddet og gir manglende ekstensjonsevne. Bakre laterale meniskrot rumperer, og menisken mister fasongen. Illustrasjon: Illumedic



Figur 3 MR kne, sagittalplan, viser innslått bøttehankruptur i mediale menisk. Foto: Martina Hansens Hospital

Før MR ble alminnelig tilgjengelig, ga klinisk mistanke om innslått bøttehank («låst kne») indikasjon for øyeblikkelig hjelp-kirurgi. I dag legges ikke pasientene inn for øyeblikkelig hjelp, men ved mistanke om mekanisk hindring ved testing av passiv bevegelighet etter et traume bør man henvende seg til ortoped, selv om det ikke foreligger et MR-svar.

MENISKROTRUPTURER

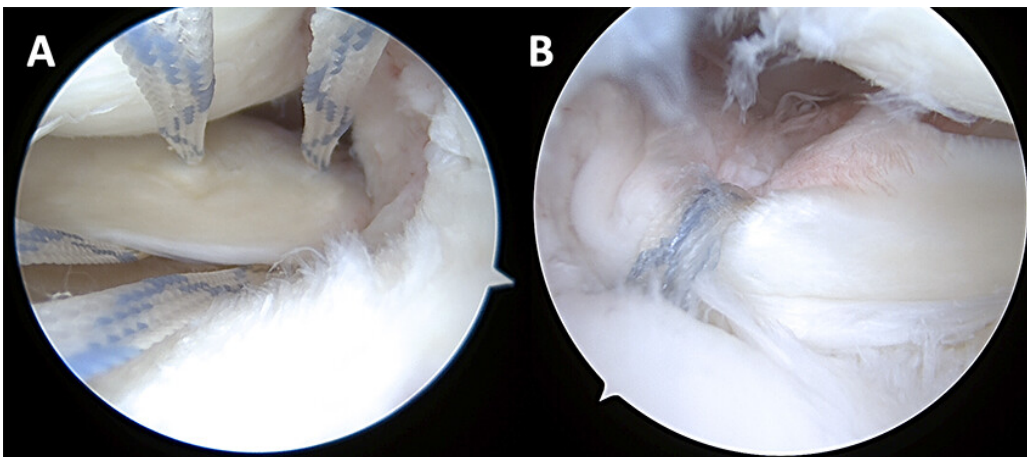
Meniskrotrupturer er skader i eller nær bakre innfesting av meniskene mot tibia (bakre rotrupturer) (figur 2) (24). Mediale rotrupturer ses oftest i degenerative knær som ledd i en artroseutvikling, og laterale rotrupturer ses oftest hos yngre pasienter med skade av fremre korsbånd. Rotrupturene medfører ofte mer smerter og hydrops enn andre meniskskader.

Sekundære funn på MR kan være meniskekstrusjon eller ledsagende benmargssødem (25). Ekstrusjon skyldes at menisken enten er rumpert radiært eller rotnært (traumatisk) eller tøydt (degenerativt) og dermed skvist ut av leddspalten. Konsekvensen er at menisken helt eller delvis mister sin funksjon – på lik linje med en fullstendig kirurgisk fjerning av hele menisken (26). Meniskekstrusjon er antatt å gi økt risiko for raskt progredierende artrose (27).

Behandling

Degenerative meniskrupturer skal i utgangspunktet behandles konservativt (16). Behandlingen kan være livsstilsendringer som vektregulering og mosjon, endring av fysiske aktiviteter for en periode (til mindre knekrevende øvelser), medikamentell behandling (antiflogistika og analgetika) og individuelt tilrettelagt treningsterapi veiledet av fysioterapeut. Treningsterapi kan innebære 2–3 økter i uken og inkludere progressive nevmuskulære og styrkende øvelser (28). Ved uteblitt effekt etter 12 uker kan henvisning til ortoped være aktuelt. Kirurgisk behandling, artroskopi med eventuell reseksjon av skadet meniskvev, kan en sjelden gang være indisert.

Traumatiske menisk- og rotrupturer opereres artroskopisk med reponering av menisken og fiksasjon med diverse typer suturer o.l. (figur 4). Degenerative rotrupturer opereres hvis det ikke foreligger uttalte artroseforandringer på leddbrusken. Postoperative rehabiliteringsprotokoller divergerer avhengig av type ruptur og reparasjon, men en tommelfingerregel er vektavlastning med krykker i seks uker og fysioterapiveiledet styrketrening. Huksitting er tillatt etter tre måneder, og man kan returnere til idrett og aktiviteter etter 5–7 måneder (29). I litteraturen er det beskrevet varierende grad av tilheling, men en metaanalyse av bøtkehankrupturer viste 77 % tilheling (30). Ved rotrupturer er det vist opptil 93 % tilheling etter to år (31).



Figur 4 Artroskopi. a) Medial rotruptur med sutur i bakre horn av menisken. b) Suturene trukket ned i borekanal i tibia. Foto: Martina Hansens Hospital

Å bevare en funksjonell menisk er viktig for å motvirke utvikling av degenerasjon i leddet (32). Dette anses spesielt viktig hos yngre pasienter med traumatiske rupturer (33). En metaanalyse av randomiserte kontrollerte studier viste dårligere langtidsrapporterte utfallsmål og lavere aktivitetsnivå hos pasienter med traumatiske rupturer behandlet med reseksjoner enn hos pasienter behandlet med reparasjoner (34). I tillegg er risikoen for artrose betydelig ved reseksjon, minst fem ganger økt 16 år etter meniskreseksjon (17). Risikoen er størst ved store reseksjoner (18).

At mediale meniskrotrupturer er assosiert med dårlig subjektiv knefunksjon (24), og at en relativt høy andel av disse pasientene (31 %) trenger kneprotese innen fem år (35), understreker at mediale rotrupturer er ledd i en generell degenerativ prosess.

Konklusjon

Pasienter med degenerative meniskrupturer bør rådes til konservativ behandling, inkludert livsstilsendringer og treningsterapi som første behandlingstiltak, og det er sjelden indikasjon for kirurgisk tilnærming. Primær billediagnostikk bør være vanlig røntgenundersøkelse.

Traumatiske meniskrupturer bør vurderes raskt for operasjon og repareres for å bedre pasientenes funksjon og begrense eller forsinke utviklingen av artrose på sikt. Pasienter med manglende mekanisk ekstensjonsevne etter traume (låst kne) bør raskt vurderes av ortoped for mistanke om innslått bøttehankruptur, og ikke vente i uker på MR-time. Tilsvarende er rask henvisning indisert ved MR-funn av bøttehankruptur. Pasienter med mer smerter enn vanlig bør henvises til MR med spørsmål om meniskrotruptur.

Takk til spesialist i allmenntidrett Kristin Sundby Myhrer ved Lillestrøm Legesenter og spesialist i allmenntidrett An Young Sigersvold ved Rasta Legesenter for gjennomlesning og innspill til artikkelen.

Artikkelen er fagfellevurdert.

REFERENCES

1. Mattila VM, Sihvonen R, Paloneva J et al. Changes in rates of arthroscopy due to degenerative knee disease and traumatic meniscal tears in Finland and Sweden. *Acta Orthop* 2016; 87: 5–11. [PubMed][CrossRef]
2. Gauffin H, Tagesson S, Meunier A et al. Knee arthroscopic surgery is beneficial to middle-aged patients with meniscal symptoms: a prospective, randomised, single-blinded study. *Osteoarthritis Cartilage* 2014; 22: 1808–16. [PubMed][CrossRef]
3. Herrlin S, Hållander M, Wange P et al. Arthroscopic or conservative treatment of degenerative medial meniscal tears: a prospective randomised trial. *Knee Surg Sports Traumatol Arthrosc* 2007; 15: 393–401. [PubMed][CrossRef]
4. Herrlin SV, Wange PO, Lapidus G et al. Is arthroscopic surgery beneficial in treating non-traumatic, degenerative medial meniscal tears? A five year follow-up. *Knee Surg Sports Traumatol Arthrosc* 2013; 21: 358–64. [PubMed][CrossRef]
5. Katz JN, Brophy RH, Chaisson CE et al. Surgery versus physical therapy for a meniscal tear and osteoarthritis. *N Engl J Med* 2013; 368: 1675–84. [PubMed][CrossRef]
6. Kise NJ, Risberg MA, Stensrud S et al. Exercise therapy versus arthroscopic partial meniscectomy for degenerative meniscal tear in middle aged patients: randomised controlled trial with two year follow-up. *BMJ* 2016; 354: i3740. [PubMed][CrossRef]
7. Østerås H, Østerås B, Torstensen TA. Medical exercise therapy, and not arthroscopic surgery, resulted in decreased depression and anxiety in patients with degenerative meniscus injury. *J Bodyw Mov Ther* 2012; 16: 456–63. [PubMed][CrossRef]
8. Sihvonen R, Paavola M, Malmivaara A et al. Arthroscopic partial meniscectomy versus sham surgery for a degenerative meniscal tear. *N Engl J Med* 2013; 369: 2515–24. [PubMed][CrossRef]
9. Yim JH, Seon JK, Song EK et al. A comparative study of meniscectomy and nonoperative treatment for degenerative horizontal tears of the medial meniscus. *Am J Sports Med* 2013; 41: 1565–70. [PubMed][CrossRef]
10. Sihvonen R, Paavola M, Malmivaara A et al. Arthroscopic partial meniscectomy versus placebo surgery for a degenerative meniscus tear: a 2-year follow-up of the randomised controlled trial. *Ann Rheum Dis* 2018; 77: 188–95. [PubMed][CrossRef]
11. Gauffin H, Sonesson S, Meunier A et al. Knee Arthroscopic Surgery in Middle-Aged Patients With Meniscal Symptoms: A 3-Year Follow-up of a Prospective, Randomized Study. *Am J Sports Med* 2017; 45: 2077–84. [PubMed][CrossRef]
12. Khan M, Evaniew N, Bedi A et al. Arthroscopic surgery for degenerative tears of the meniscus: a systematic review and meta-analysis. *CMAJ* 2014; 186: 1057–64. [PubMed][CrossRef]
13. Swart NM, van Oudenaarde K, Reijniers M et al. Effectiveness of exercise therapy for meniscal lesions in adults: A systematic review and meta-analysis. *J Sci Med Sport* 2016; 19: 990–8. [PubMed]

[CrossRef]

14. Thorlund JB, Juhl CB, Roos EM et al. Arthroscopic surgery for degenerative knee: systematic review and meta-analysis of benefits and harms. *Br J Sports Med* 2015; 49: 1229–35. [PubMed][CrossRef]
15. Beaufils P, Becker R, Kopf S et al. The knee meniscus: management of traumatic tears and degenerative lesions. *EFORT Open Rev* 2017; 2: 195–203. [PubMed][CrossRef]
16. Siemieniuk RAC, Harris IA, Agoritsas T et al. Arthroscopic surgery for degenerative knee arthritis and meniscal tears: a clinical practice guideline. *BMJ* 2017; 357: j1982. [PubMed][CrossRef]
17. Englund M, Roos EM, Lohmander LS. Impact of type of meniscal tear on radiographic and symptomatic knee osteoarthritis: a sixteen-year followup of meniscectomy with matched controls. *Arthritis Rheum* 2003; 48: 2178–87. [PubMed][CrossRef]
18. Kise NJ, Aga C, Engebretsen L et al. Complex Tears, Extrusion, and Larger Excision Are Prognostic Factors for Worse Outcomes 1 and 2 Years After Arthroscopic Partial Meniscectomy for Degenerative Meniscal Tears: A Secondary Exploratory Study of the Surgically Treated Group From the Odense-Oslo Meniscectomy Versus Exercise (OMEX) Trial. *Am J Sports Med* 2019; 47: 2402–11. [PubMed][CrossRef]
19. Thorlund JB, Hare KB, Lohmander LS. Large increase in arthroscopic meniscus surgery in the middle-aged and older population in Denmark from 2000 to 2011. *Acta Orthop* 2014; 85: 287–92. [PubMed][CrossRef]
20. Englund M, Guermazi A, Gale D et al. Incidental meniscal findings on knee MRI in middle-aged and elderly persons. *N Engl J Med* 2008; 359: 1108–15. [PubMed][CrossRef]
21. Vadher SP, Nayeb-Hashemi H, Canavan PK et al. Finite element modeling following partial meniscectomy: effect of various size of resection. *Conf Proc IEEE Eng Med Biol Soc* 2006; 2006: 2098–101. [PubMed][CrossRef]
22. Englund M, Roos EM, Roos HP et al. Patient-relevant outcomes fourteen years after meniscectomy: influence of type of meniscal tear and size of resection. *Rheumatology (Oxford)* 2001; 40: 631–9. [PubMed][CrossRef]
23. Lohmander LS, Englund PM, Dahl LL et al. The long-term consequence of anterior cruciate ligament and meniscus injuries: osteoarthritis. *Am J Sports Med* 2007; 35: 1756–69. [PubMed][CrossRef]
24. Petersen W, Forkel P, Feucht MJ et al. Posterior root tear of the medial and lateral meniscus. *Arch Orthop Trauma Surg* 2014; 134: 237–55. [PubMed][CrossRef]
25. Pache S, Aman ZS, Kennedy M et al. Meniscal Root Tears: Current Concepts Review. *Arch Bone Jt Surg* 2018; 6: 250–9. [PubMed]
26. Allaire R, Muriuki M, Gilbertson L et al. Biomechanical consequences of a tear of the posterior root of the medial meniscus. Similar to total meniscectomy. *J Bone Joint Surg Am* 2008; 90: 1922–31. [PubMed][CrossRef]
27. Badlani JT, Borrero C, Golla S et al. The effects of meniscus injury on the development of knee osteoarthritis: data from the osteoarthritis initiative. *Am J Sports Med* 2013; 41: 1238–44. [PubMed][CrossRef]
28. Stensrud S, Roos EM, Risberg MA. A 12-week exercise therapy program in middle-aged patients with degenerative meniscus tears: a case series with 1-year follow-up. *J Orthop Sports Phys Ther* 2012; 42: 919–31. [PubMed][CrossRef]
29. Kise NJ, Drogset JO, Ekeland A et al. All-inside suture device is superior to meniscal arrows in meniscal repair: a prospective randomized multicenter clinical trial with 2-year follow-up. *Knee Surg Sports Traumatol Arthrosc* 2015; 23: 211–8. [PubMed][CrossRef]
30. Nepple JJ, Dunn WR, Wright RW. Meniscal repair outcomes at greater than five years: a systematic literature review and meta-analysis. *J Bone Joint Surg Am* 2012; 94: 2222–7. [PubMed][CrossRef]
31. LaPrade RF, Matheny LM, Moulton SG et al. Posterior Meniscal Root Repairs: Outcomes of an Anatomic Transtibial Pull-Out Technique. *Am J Sports Med* 2017; 45: 884–91. [PubMed][CrossRef]
32. Weber J, Koch M, Angele P et al. The role of meniscal repair for prevention of early onset of osteoarthritis. *J Exp Orthop* 2018; 5: 10. [PubMed][CrossRef]
33. Noyes FR, Chen RC, Barber-Westin SD et al. Greater than 10-year results of red-white longitudinal meniscal repairs in patients 20 years of age or younger. *Am J Sports Med* 2011; 39: 1008–17. [PubMed][CrossRef]
34. Xu C, Zhao J. A meta-analysis comparing meniscal repair with meniscectomy in the treatment of meniscal tears: the more meniscus, the better outcome? *Knee Surg Sports Traumatol Arthrosc* 2015; 23: 164–70. [PubMed][CrossRef]
35. Krych AJ, Reardon PJ, Johnson NR et al. Non-operative management of medial meniscus posterior horn root tears is associated with worsening arthritis and poor clinical outcome at 5-year follow-up. *Knee Surg Sports Traumatol Arthrosc* 2017; 25: 383–9. [PubMed][CrossRef]

Publisert: 22. mars 2022. Tidsskr Nor Legeforen. DOI: 10.4045/tidsskr.21.0540
Mottatt 6.7.2021, første revisjon innsendt 23.8.2021, godkjent 7.12.2021.
Publisert under åpen tilgang CC BY-ND. Lastet ned fra tidsskriftet.no 24. mai 2022.